AUS DEM GERICHTLICH MEDIZINISCHEN INSTITUT BASEL
VORSTEHER PROF. DR. S. SCHÖNBERG

VERÄNDERUNGEN AM LYMPHATISCHEN APPARAT INFOLGE ARSENVERGIFTUNG

INAUGURAL-DISSERTATION

ZUR

ERLANGUNG DER DOKTORWÜRDE

DER

HOHEN MEDIZINISCHEN FAKULTÄT

DER

UNIVERSITÄT BASEL

VORGELEGT VON

ROLAND STRAUMANN
WALDENBURG (BASELLAND)

SONDERABDRUCK AUS DER
„DEUTSCHEN ZEITSCHRIFT FÜR DIE GESAMTE GERICHTLICHE MEDIZIN", BD. IX

VERLAGSBUCHHANDLUNG JULIUS SPRINGER IN BERLIN. 1927

Von der medizinischen Fakultät Basel genehmigt
auf Antrag von Professor Dr. S. Schönberg

R. UNIV.
BIBLIOTHEEK
LEIDEN

Digitized by the Internet Archive
in 2026

https://archive.org/details/IA41546707_0120

Den Anlaß zu folgender Arbeit gab ein Befund, der im Jahre 1916 bei einer Sektion nach Arsenvergiftung erhoben worden war. Ich gebe zunächst das ausführliche Protokoll wieder.

R. U. 30jährig. Seziert den 30. 11. 1916 von Obduzent *Schönberg*. Die Leiche wurde von der chirurgischen Abteilung mit der klinischen Diagnose „Enteritis. Vergiftung? Dauer 8 Tage. Profuse Diarrhöen und Erbrechen" eingeliefert.

Protokoll: Kräftig gebaute männliche Leiche von geringem Ernährungszustand. Abdomen eingezogen. Totenstarre ausgebildet. Livores reichlich und ziemlich dunkel. In der Mittellinie des Abdomens eine freie, lineäre Laparatomienarbe, in deren Bereich das Netz fixiert ist. Fettpolster gering, blaß. Muskel kräftig, braunrot, von guter Transparenz. Darmschlingen ziemlich kollabiert, Serosa glatt und spiegelnd, leicht injiziert, nicht klebrig. Magen in mittlerer Füllung. Im kleinen Becken kein abnormer Inhalt. Harnblase wenig gefüllt. Appendix dünn, am Coecum fixiert. Oberes Jejunum am Magen durch Anastomose verbunden.

Zwerchfellstand rechts 4., links 5. Rippe.

Lungen nicht retrahiert und kollabiert, berühren sich in der Mittellinie.

Herzbeutel mit wenig Fett bedeckt, enthält wenig klare Flüssigkeit.

Herz kräftig, rechts schlaff, links kontrahiert. Subepikardiales Fett reichlich. Venöse Ostien für 2 Finger durchgängig. In den Höhlen ziemlich dunkles, flüssiges Blut, Cruor und Speckgerinnsel. Mitralklappen wenig verdickt, ebenso Tricuspidalis. Übrige Klappen zart. Aorta 7,5 cm weit mit geringer Atheromatose. Pulmonalis 8 cm weit, zart. Ventrikel leicht erweitert, Trabekel und Papillarmuskel etwas abgeflacht. Endokard zart, Wanddicke links 14—15, rechts 4 bis 5 mm. Muskel braunrot, gut transparent. Kranzarterien zart, Vorhöfe o. B.

Zunge ohne Belag, blaß und glatt, Grund ebenso. Tonsillen und Balgdrüsen kräftig entwickelt. Pharynx deutlich hyperämisch. Oesophagus gelblich diffus verfärbt, im untersten Abschnitt mehrere kleine, 3—5 cm messende, reihenförmig geordnete, hellgelblich trübe, wenig erhabene Nekrosen. Larynx und Trachea hyperämisch. In der Trachea ausgedehnte, dunkelrote, submucöse Blutungen. Schilddrüse klein, mit einzelnen cystischen Colloidknoten. Aorta zart. Cervicaldrüsen klein.

Lungen sehr voluminös, flaumig. Pleuren glatt und spiegelnd, über dem rechten Unterlappen mit mehreren unregelmäßigen, flächenhaften, subpleuralen Blutungen. Auf Schnitt Gewebe in allen Lappen sehr gut lufthaltig, blaß, feucht, glatt, mäßig kompressibel. Unterlappen etwas blutreicher. Im rechten Unterlappen zahlreiche, meist peribronchiale bis $^1/_2$ und 1 cm messende dunkelrote Blutungen, im vereinzelten Gewebe graurot, körnig. In den Bronchien blutiger Schleim. Schleimhaut mit ausgedehnten dunkelroten Blutungen. Pulmonalis zart. Bronchialdrüsen klein, anthrakotisch.

Milz kaum vergrößert. Kapsel glatt. Pulpa graurot, etwas weich und trüb. Follikel und Trabekel klein. Makroskopisch keine Besonderheiten erkennbar.

Nebennieren klein. Rinde schmal.

Nieren groß, mit geringer Fettkapsel. Fibrinkapsel gut abziehbar. Oberfläche glatt, leicht blaurötlich. Am Schnitt Rinde 8—9 mm breit, vorquellend schmutzig, graurötlich, von geringer Transparenz, ohne deutliche Trübungen. Pyramiden blutreich, Brüchigkeit erhöht. Becken leicht injiziert.

In der *Vena cava inferior* wenig flüssiges Blut.

Im *Magen* wenig bräunlich flüssiger Inhalt. Schleimhaut im ganzen diffus graurot bis blaurot, namentlich an den tiefern Partien und mit zahlreichen blaßroten, punktförmigen Blutungen. Keine Schorfe.

Große Gallenwege o. B.

Leber von entsprechender Größe. Oberfläche glatt. Auf Schnitt Zeichnung fein. Zentren klein, dunkelrot. Peripherie gelblich von mittlerer Transparenz. Stellenweise kleine, trübe, gelbliche Herde. Konsistenz gut. Gallenblase o. B., enthält wenig Galle.

Im *Dünndarm* wenig ziemlich dünne bräunlichgelbe Flüssigkeit. Schleimhaut im Jejunum geschwollen, blaurot, äußerst fein injiziert, stellenweise mit kleinen Blutungen auf der Höhe der Falten. Nach unten hin nimmt die Rötung und Injektion immer mehr zu und ist am Ileum am stärksten. Die Follikel sind sehr reichlich und 1—2 mm groß, gerötet auf der Oberfläche mit kleinen dunkelroten Dellen und stellenweise kleinen Schörfen. Peyersche Plaques sind groß, flach, glatt, scharf begrenzt, mit dünnen oberflächlichen, grünlichgelben Schorfen. Dazwischen viele punktförmige Blutungen. Keine Ulcera. 1 m oberhalb der Klappe ein kleines Meckelsches Divertikel. An der Klappe im Ileum 2 große unregelmäßige 2—3 cm messende flache, scharfbegrenzte, gelblichgrüne Nekrosen. Klappen ödematös, stark gerötet, mit kleinen Blutungen. Appendix obliteriert.

Der *Dickdarm* ist ebenfalls stark gerötet und injiziert mit reichlichen punkt- und flächenhaften Blutungen, die nach unten hin an Intensität zunehmen und im Rectum noch stark ausgebildet sind. Daselbst an der Vorderfläche unregelmäßige, flache, scharfbegrenzte, mit leichtem gräulichem Schorf bedeckte, Nekrosen, daneben einzelne 2—3 mm messende mit geschwollener Umgebung.

Harnblase enthält wenig klaren Urin. Schleimhaut blaß. Prostata klein. Venen des Plexus prostaticus durch graurote und dunkelrote Thromben verschlossen. Samenblasen, Hoden und Nebenhoden o. B. In den Femoralgefäßen flüssiges Blut.

Wirbelmark rot. *Schädel* nicht seziert.

Bakteriell aus Dünn- und Dickdarm Bacterium coli gezüchtet.

Mikroskopisch zeigen Nieren und Leber ziemlich ausgedehnte Verfettung, sonst ohne Besonderheiten.

Milz: (Die genaue Beschreibung des Präparates wurde nachträglich, in Anbetracht dieser Arbeit, nach einem noch vorhandenen, 1924 in Innsbruck demonstrierten Schnitt vorgenommen.) Follikel in großer

Anzahl, ohne deutliche Keimzentren, zellreich, von wechselnder Größe und scharfer Begrenzung gegen die Pulpa. Wenige färben sich mit Hämalaun gleichmäßig dunkel. Die meisten aber zeigen einzelne, von der Umgebung sich deutlich abhebende Aufhellungen verschiedener Stärke und Ausdehnung. Diese liegen oft zentral oder unregelmäßig fleckig verteilt und färben sich mehr mit Eosin. Sie entsprechen mit starker Vergrößerung betrachtet, ausgedehnten Nekrosen ohne Kerne. Gegen die Peripherie hin finden sich Kerntrümmer und größere, unregel-

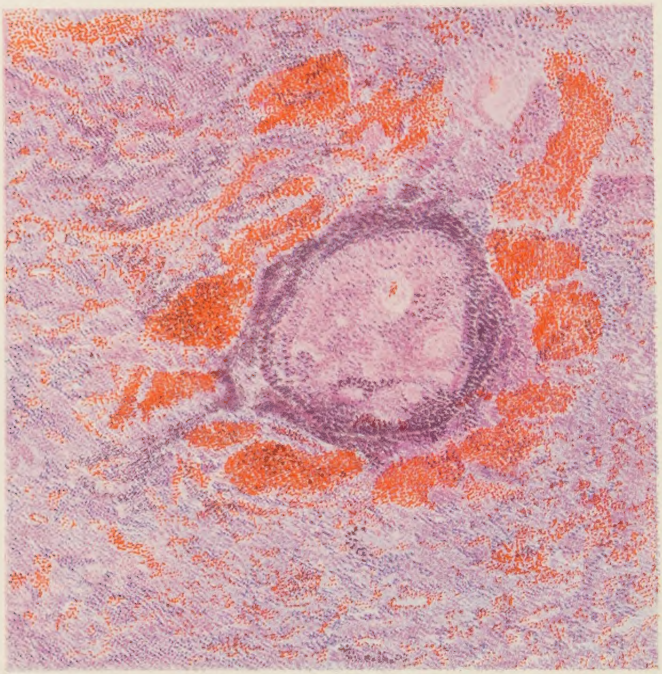

Abb. 1. (Schwache Vergrößerung.) Milz bei menschlicher Arsenvergiftung. Ausgesprochene Follikelnekrose.

mäßige Zellen mit bläschenförmigem Kern, zum Teil auch mit Chromatinbröckeln im Protoplasma. Die Randzone wird von dunkelgefärbten, guterhaltenen Lymphocyten gebildet. Die Pulpa zeigt außer vermehrtem Blutgehalt und sehr wenig Kerntrümmern keine wesentlichen Veränderungen. In den Lumina der großen Gefäße sind nur Erythrocyten zu sehen (s. Abb. 1).

Dem chemischen Laboratorium wurden zur Untersuchung auf metallische Gifte der Mageninhalt sowie ein Stück Dickdarm übersandt. In 3,0 g Mageninhalt und 22,0 g Dickdarmabschnitt fanden sich im ganzen 3 mg Arsen. Leider wurde die Prüfung des Dickdarminhaltes und der Leber unterlassen.

Zusammenfassend handelt es sich im vorliegenden Falle um eine subakut tödlich verlaufende Arsenvergiftung. Merkwürdig und zunächst unerklärlich ist nur der mikroskopische Befund der Milz. Er entspricht im allgemeinen demjenigen einer Diphtherie- oder Streptokokkeninfektion und besteht in ausgesprochenen Nekrosen in den Milzfollikeln. Der Zusammenhang der gefundenen Veränderungen mit der konstatierten Arsenvergiftung konnte nicht ohne weiteres erkannt werden, da in der damaligen Literatur, trotz dem sehr reichhaltigen Material über Arsen und dessen toxische Wirkung in bezug auf die Organe des menschlichen Körpers, keinerlei diesbezügliche Angaben vorlagen. Leider blieben Lymphdrüsen, Tonsillen, Peyersche Plaques usw. bei der Sektion unberücksichtigt, sonst hätten auch sie evtl. noch auf den Zusammenhang zwischen toxischer Arsenschädigung und Lymphsystem hingewiesen. Ferner war außer dem genauen Bild des Arsentodes bekannt, daß die Wirkung sich auf die meisten Gewebe, auch auf die Milz, in degenerativem und entzündlichem Sinne kund tut. Verschiedentlich ist darauf hingewiesen worden, daß die solitären Follikel wie auch die Haufendrüsen stark anschwellen und degenerieren, ebenso die Mesenterialdrüsen, die zudem stark gerötet und weich gefunden werden. Ferner weisen die Tonsillen meist mäßige Schwellung auf, während die Milz in der Mehrzahl der Fälle nicht vergrößert aber stark hyperämisch getroffen wird. Auch wird neuerdings behauptet, das Arsen werde als Protoplasmagift durch sämtliche Drüsen ausgeschieden, also auch durch den Lymphapparat als mesodermales Verdauungsorgan, und bewirke sekundär Gewebsnekrosen. Schließlich fanden sich in der Literatur (*Igersheimer* und *Itami*) noch Angaben über ganz ähnliche mikroskopisch-pathologische Bilder, hervorgebracht durch Vergiftungen mit Atoxyl, einer fünfwertigen organischen Arsenverbindung. Hierbei zeigten sich an einer Hundemilz mäßige Hyperämie, schlecht ausgebildete Keimzentren, spärliche Kernteilungsfiguren und starke Degeneration der Follikel mit meist zentraler Nekrose der zelligen Elemente. Auch in der Pulpa waren hier und da nekrotische Partien, verstreut degenerierte Lymphocyten sowie vereinzelte Kerntrümmer anzutreffen. Die Untersuchung einer Katzenmilz ergab: Sehr reichliche Blutfüllung in der Pulpa, normale Größe der Follikel, mit dunkler peripherer, aber hellerer Innenzone. In letzterer Zellarmut, vereinzelte Lymphocyten, keine Lymphoblasten, in der Hauptsache gequollenes Reticulum und eine mehr oder minder große strukturlose Masse.

Wie ersichtlich, war im Jahre 1916 in der Literatur keine einzige Arbeit oder auch nur sichere Angabe über Befunde an Milz, Lymphdrüsen, Tonsillen usw. bei Vergiftung mit anorganischem Arsen anzutreffen. Diese Organe wurden bei den entsprechenden Sektionen ganz vernachlässigt und hauptsächlich nicht mikroskopisch untersucht.

So mußten die nekrobiotischen Veränderungen, der im Sektionsbericht erwähnten menschlichen Milz, einstweilen ungedeutet bleiben.

An der ersten Tagung der südwestdeutschen Pathologen 1922 in Mannheim, berichtet *Wätjen* über experimentelle Arsenikvergiftung an Hunden, die durch langsame Infusion von arseniger Säure getötet worden waren. Er fand am lymphatischen Apparat der Tonsillen, Milz, Lymphdrüsen und Darmfollikel schwere Grade von Kernzerfall sowie nekrobiotische Veränderungen. Die Milz zeigte somit das gleiche Aussehen wie bei Diptherie. Es fanden sich Nekrosen im Zentrum der Follikel. Ferner konnte der Referent eine Beeinflussung der Zellelemente des retikulo-endothelialen Apparates feststellen.

Aus dieser Mitteilung *Wätjens* ergab sich die Analogie seiner Befunde mit denjenigen der bereits mehrfach erwähnten Milz. Diesen Fall demonstrierte *Schönberg* an der Tagung der Gesellschaft für gerichtliche und soziale Medizin in Innsbruck im Jahre 1924. Er verwies in Übereinstimmung mit *Wätjens* Ergebnissen auf den Zusammenhang der Follikelnekrosen mit der vorausgegangenen Arsenvergiftung und deutete dabei auf die Wahrscheinlichkeit hin, daß diese Veränderungen nicht bei den akut tödlichen, sondern den subakuten resp. subchronischen Fällen zur Ausbildung komme, woraus die Seltenheit der Befunde erklärlich wäre.

Da die damalige erste Mitteilung *Wätjens* namentlich über die Frage, ob die Schädigung des lymphatischen Apparates von der Art der Applikation des Giftes abhänge, keine Auskunft gab, übernahm ich auf Veranlassung von Prof. *Schönberg* die Prüfung dieser Verhältnisse.

Wätjens erste Vergiftungen waren an 7 Hunden durch ein- bis zweimalige intravenöse Injektion arseniger Säure ausgeführt worden. Seine Ergebnisse waren in histologischer Hinsicht gleichförmig. Deshalb stellte ich meine Experimente von Beginn an auf möglichst breite Basis. Die Fragen, die dann *Wätjen* bei seinen späteren Versuchsreihen aufgeworfen und auch einbezogen hat, ob nämlich bei verschiedenartigem Tiermaterial, bei verschiedener Art der Gifteinverleibung, bei verschieden großer Dosierung und dadurch künstlich beeinflußter Lebensdauer, evtl. abweichende Befunde zu erheben wären, wurden dadurch zur Beantwortung vorbereitet.

Im Verlaufe meiner Untersuchungen erschien 1925 die ausführliche Publikation *Wätjens* „Über experimentelle, toxische Schädigungen des lymphatischen Gewebes durch Arsen". Der Verfasser, der von einer anderen Fragestellung ausging, führte in dieser neuen Arbeit seine Versuche mit anorganischem Arsen an Kaninchen und Katzen weiter. Die erste Versuchsreihe umfaßt 9 Vergiftungen an 7 Kaninchen und 2 Katzen. Er fand danach am lymphatischen Apparat gut entwickelte

Lymphknoten mit meist aufgehellten Innenräumen, gebildet von Trümmerfeldern zerfallener Zellen und Kerne. Ungleichmäßig dazwischen liegen protoplasmareiche Zellen mit gut erhaltenen blassen Kernen, die in ihrem Zelleib Kerntrümmer in großer Zahl aufgenommen haben. Diesen Innenraum umgibt eine Rindenschicht ausgereifter Lymphocyten. Die Tiere hatten mit intravenösen und subcutanen Injektionen eine Überlebensdauer von 4—5 Stunden. Die Veränderungen an den lymphatischen Einrichtungen waren in der Regel schwere. Kerndegeneration und Kernzerfall bevorzugten hauptsächlich die Stellen der Keimzentren, ohne jedoch in den übrigen Bezirken der lymphatischen Gebilde ganz zu fehlen. Phagocytose der Kernzerfallsmassen ist wieder am deutlichsten im Bereich der Keimzentren. Das Charakteristische lag in der Ungleichmäßigkeit des Befallenseins des lymphatischen Gewebes sowohl innerhalb desselben Organs wie auch im Vergleich der verschiedenen Organe miteinander. Bei einem Kaninchen wurde fast refraktäres Verhalten festgestellt.

Eine zweite Reihe umfaßte 8 Kaninchen, denen mehrmalige Giftgaben verabfolgt wurden. Hierüber faßte *Wätjen* folgendes zusammen: Die Tiere blieben 1 Tag $9^1/_2$ Stunden bis 30 Tage am Leben. Auch bei oraler Vergiftungsweise traten Veränderungen am Lymphgewebe auf, die mit denen der ersten Versuchsreihe übereinstimmten. Hingegen ergab sich für die Gesamtheit der übrigen Versuche, daß bei länger dauernden Vergiftungen, bewirkt durch häufigere Arsengaben auf größeren Zeitraum verteilt, so schwere, die verschiedenen lymphatischen Gewebe annähernd gleich stark befallende Degenerationserscheinungen wie bei Reihe 1, nicht beobachtet wurden, auch nicht bei schnell erfolgter Steigerung der Dosengröße. Bei kleinen, in täglicher Folge intravenös gegebenen Mengen, blieb der Lymphapparat von einem Kaninchen ganz unversehrt, ebenso bei einem Versuche mit verhältnismäßig geringen oralen Arsengaben. Auch wurde an 4 Experimenten mit 4, 8 und 30tägiger Lebensdauer, ein Fehlen der Keimzentren in Milz, Tonsillen und Lymphknoten beobachtet, während diese sich in den Darmlymphknötchen noch vorfanden. Die Knötcheninnenräume waren mit ausgereiften Lymphocyten ausgefüllt. An den Milzfollikeln erschien als besonderes Merkmal eine Außenzone aus Zellen mit protoplsamareichen, hellen, runden Kernen.

Den 2 Kaninchen der 3. Versuchsreihe wurde nach längerer Versuchsdauer eine die bisher gegebene Arsenmenge erheblich überschreitende Schlußdosis einverleibt. Dadurch ergaben sich, wie bei Reihe 1, schwere Zerfallserscheinungen mit hauptsächlichstem Sitz im Keimzentrum. In der Milz keine Keimzentren, die äußere aus protoplasmareichen Zellen bestehende Zone stärker am Zerfall beteiligt, Phagocytose nicht so groß wie bei Reihe 1.

In der Zusammenfassung sagt *Wätjen*, daß sich wie bei Hunden, so auch bei Kaninchen und Katzen, nach schnell tödlich verlaufender Arsenvergiftung schwere Veränderungen am lymphatischen Gewebe fanden. In den histologischen Bildern treten diese übereinstimmend als degenerativer Zerfall, vornehmlich der Lymphknötcheninnenräume in Erscheinung. Intravenöse, subcutane und orale Giftverabfolgung seinen in gleichem Sinne wirksam gewesen. Über längere Zeit verteilte Arsengaben sollen in regressivem Sinne eher weniger Wirkung erzielt haben.

Eigene Versuche:

Als Versuchstiere dienten mir Hunde, Kaninchen, Meerschweinchen und weiße Ratten. Den Hunden und Kaninchen gab ich Arsen oral, subcutan und intravenös, den Meerschweinchen und Ratten nur oral. Die Versuchsdauer schwankte von wenigen Stunden bis zu 52 Tagen.

Die Sektion ergab makroskopisch bei allen Tieren einen mehr oder weniger deutlichen Arsentod. Die Befunde sollen daher hier zusammengefaßt angeführt werden, um unliebsame Wiederholungen zu vermeiden. Die schwersten Darm- und Allgemeinstörungen fanden sich an den Hunden und auch teilweise an den Kaninchen. Sie waren nie so schwer, wie sie bei den Menschen vorzukommen pflegen. Das Körpergewicht ging öfters enorm zurück wegen auftretender Nahrungsverweigerung. So fand sich der Dünndarm zuweilen leer, meist aber mit breiigem bis dünnflüssigem Inhalt, der Schwere des Falles entsprechend, vermischt mit hellen Schleimfetzen und abgestoßenem Darmepithel. Dünn- und Dickdarm waren stark durchblutet und aufgetrieben. Die Magenwand wies immer Selbstverdauung auf, die oft schon nach kurzer Zeit zur Perforation geführt hatte. Die Gefäße der Bauchhöhle stark gefüllt, Milz und Leber meist vergrößert, letztere bei chronischer Vergiftung deutlich verfettet. Milz, Niere und Leber meist gut durchblutet. Die Peyerschen Haufen geschwollen, von außen gut durch die Darmwand sichtbar. Das Fell zeigte keine deutlichen Veränderungen.

Die ersten Versuche unternahm ich an 7 Hunden, wobei ich mich bemühte, jedes Tier anders zu behandeln, um damit ein möglichst verschiedenartiges mikroskopisches Untersuchungsmaterial zu erhalten. Ich gebe hier die Versuchsanordnungen und die erhobenen Befunde in gekürzter Form wieder.

Hund 6. Gewicht 20,47 kg. Arsen 0,07 g intravenös. Lebensdauer 26 Stunden. Anschließend an die Injektion Auftreten von Schmerzen, Krämpfen und schwerer, tiefer Atmung. Gewicht der Milz 35,0 g, der Leber 627,0 g.

Milz: Nur wenige kleinere Lymphknötchen ohne Keimzentren. Die wenigsten weisen kleinere, gut erkennbare, ungefähr zentrale Aufhellungen auf. Die übrigen haben entweder zentral guterhaltene Lymphocytenkerne oder nur undeutliche Anfänge von Gewebslockerungen mit wenigen protoplasmareichen Zellen. Mit starker Vergrößerung erweisen sich die kleinen Aufhellungen als epitheloide,

phagocytierende Zellen in lockerem Zellverband mit mäßig Kerntrümmern. Das Ganze ist umgeben von einem dunkeln, breiten Lymphocytenwall. Im Zwischengewebe verschiedentlich ausgeprägte Befunde von Zell- und Kerntrümmern.

Lymphknoten: Sekundärknötchen mittlerer Größe, teilweise mit ausgesprochenen Keimzentren, umgeben von gut ausgeprägtem Lymphocytenwall. In den Keimzentren Mitosen, viele Lymphoblasten, mittlerer Kern- und Zellzerfall und wenig protoplasmareiche Zellen. In einzelnen sichtbaren Aufhellungen der Sekundärknötchen, hauptsächlich aber im Zwischengewebe, sind mit starker Vergrößerung Kerntrümmer und Zellen mit phagocytierten Chromatinbröckeln zu finden.

Tonsillen: Viele sehr große Sekundärknötchen mit großen Keimzentren oft nur mit einem feinen Lymphocytensaum umgeben. In den zentralen Teilen der Sekundärknötchen und an Stellen besonderer Gewebslockerung enormer Kernzerfall und Pyknose. Sehr auffallender Unterschied in der Kerngröße. Viele protoplasmareiche, große Zellen mit Kerntrümmern. Auch im Zwischengewebe Befunde an Karyorrhexis und epitheloiden Zellen. Diese Angaben treffen ungefähr gleichmäßig für das ganze Präparat zu.

Appendix: Die Sekundärknötchen sind meist ganz aufgehellt ohne umgebenden Lymphocytenwall. In ihnen Stellen der Gewebslockerung, Kerndegeneration, Mitosen, im Zerfall begriffene Kerne und wiederum epitheloide Zellen mit reichlich phagocytierten, kleinen Chromatinbröckeln. Teilweise finden sich aber Bilder mit vollkommen normalen gutgefärbten Lymphocyten.

Hund 5. Arsen 0,05 und 0,35 g intravenös im Zeitraum von 24 Stunden. Lebensdauer nach der 2. Injektion noch 12 Stunden. Jeweilen nach der Injektion Auftreten von tiefer Atmung, Dyspnöe, Erbrechen und Abdominalkrämpfen. Nach 15—30 Min. tiefe, langsame Atmung und Erholung.

Milz: Wenige, eher kleine Follikel, nicht gut ausgebildet und schlecht abgegrenzt gegen die Umgebung. Fast ausnahmslos in den Lymphknötchen unregelmäßige kleinere und größere ungefähr mittelständige, aufgehellte Zonen ohne scharfe Begrenzung, mit schwacher Vergrößerung gut sichtbar. Mit starker Vergrößerung sind in den Aufhellungen ausgedehnte Gewebslockerung, Kernzertrümmerung, Kernzerfall und alle möglichen Figuren von Kerndegeneration wahrzunehmen. Weiterhin zeigen sich Zellzerfall und spärlich eingestreute protoplasmareiche, große Zellen mit phagocytierten Kernsplittern und blassen, bläulichen, ovalen Kernen. In der Umgebung dieser aufgelockerten Stellen trifft man guterhaltene Lymphocyten mit dunkeln Kernen in vermehrtem Maße an, ohne daß diese Lymphocytenrandzone überall gut ausgeprägt wäre. Zwischen den Lymphocyten und im Zwischengewebe ist Kern- und Zellzerfall mit vereinzelten Kernteilungsfiguren zu finden. Diese Befunde in den Follikeln und im umgebenden Gewebe sind im ganzen Präparat, wenn auch nicht in jedem Knötchen gleich ausgeprägt. In den Gefäßen meist viele Erythrocyten.

Lymphknoten aus verschiedenen Körperregionen: Große, stark hervortretende Sekundärknötchen der Rindenschicht mit ausgedehnten Keimzentren. In diesen selbst enormer Kernzerfall und Gewebslockerung sowie viele epitheloide Zellen. Die Keimzentren sind umgeben von geringem aber deutlichem Lymphocytenwall. Auch im Zwischengewebe reichlich Kernzerfall, Mitosen und Phagocyten, letztere auch in ziemlicher Zahl in der Marksubstanz. Hin und wieder zeigen andere Sekundärknötchen ein umgekehrtes Verhalten von zentralen Lymphocyten mit guterhaltenen Kernen und aufgehellten Randzonen, die dann deutliche Befunde von Kerntrümmern und phagocytierenden Zellen aufweisen.

Tonsillen nicht untersucht.

Hund 1. Gewicht 11,7 kg. Intravenöse Injektion von 0,05, 0,07, 0,08 und 0,2 g Arsen innerhalb 7 Tagen. Lebensdauer nach der letzten Injektion noch 15 Min. Die Dosis von 0,08 g wäre wahrscheinlich schon tödlich gewesen. Erbrechen nach jeder Injektion. Gewicht bei der Sektion 11 kg. Milz 25,0 g, Leber 370,0 g.

Milz: Follikel gut entwickelt von mittlerer Größe, scharf abgegrenzt, meist ohne Keimzentren. In vielen Knötchen sind deutliche Aufhellungen zu erkennen, die teilweise Lymphoblasten, anderseits aber Kerntrümmer und Phagocyten in gelockertem Zustand neben vielen Mitosen und Bildern von Kerndegeneration enthalten. Die Lymphocyten als starker umgebender Wall der aufgehellten Gebiete gut erhalten. So finden sich also neben Knötchen mit aufgehellten Degenerationszonen solche ohne pathologische Veränderungen mit kleinen Keimzentren. Im Zwischengewebe des ganzen Präparates dagegen zeigt sich reichlich Kernzerfall und Phagocytose.

Lymphknoten aus verschiedenen Körperregionen, wovon einzelne viel weniger deutliche Befunde aufweisen: Sekundärknötchen zahlreich, ziemlich groß mit großen Keimzentren und ohne Aufhellungen, umgeben von dichtstehenden, unbeeinflußten Lymphocyten mit ovalen, dunkelgefärbten Kernen. Im starken Objektiv sind in den aufgehellten Stellen öfters ganze Nester von Phagocyten mit ihrem großen Protoplasmaleib und vielen Kerntrümmern zu erkennen. Auch das Zwischengewebe sowohl der Mark- als auch der Rindensubstanz weist regionär massenhaft Kerndegenerationsfiguren, Mitosen und Kerntrümmer auf. Die Blutgefäße stark mit Blut gefüllt.

Tonsille: Viele Sekundärknötchen mit großen Keimzentren, umgeben von lockerem nicht unbeeinflußtem Lymphocytenwall. Die Knötcheninnenräume sind ein Trümmerfeld von Kern- und Zellresten mit vielen protoplasmareichen Zellen und phagocytierten Chromatinstückchen. Die Lymphocyten der Außenzone haben degenerierte Kerne in allen möglichen Formen. Dazwischen finden sich in vermindertem Maße Kerntrümmer. Auch das Zwischengewebe ist durch enorme Karyorrhexis zu einem Trümmerfeld verwandelt, durchsetzt von epitheloiden Zellen. Allerdings sind diese Befunde nicht für alle Follikel gültig, wenngleich keiner unbeeinflußt ist. In ein und demselben Präparat finden sich auch Follikel mit relativ normalen Lymphocyten, wenig Auflockerung, Kerntrümmer und Kerndegeneration.

Hund 2. Gewicht 19,8 kg. Intravenöse Injektion von 0,1, 0,07, 0,03 und 0,4 g Arsen innerhalb 8 Tagen. Die 2 letzten Injektionen 7 Tage nach der 2. Injektion und wenige Minuten nacheinander. Der Exitus trat 25 Min. nach der zweitletzten Injektion ein, nach kurzen, heftigen Krämpfen. Zwischen der 2. und 3. Injektion war eine allmähliche Erholung eingetreten.

Milz: Lymphatisches Gewebe spärlich. Follikel mittelgroß, eher selten, stellenweise gleichmäßig aufgehellt und aufgelockert. An andern Orten gut abgegrenzte, circumscripte kleine Aufhellungen inmitten der Sekundärknötchen. Dementsprechend die Befunde an Kerntrümmern bis zu leichter Nekrose, am deutlichsten in Gesichtsfeldern umschriebener Auflockerung. In der Umgebung der Follikel und im Zwischengewebe reichlich Karyorrhexis, Mitosen und Phagocyten.

Lymphknoten: Sekundärknötchen zahlreich, sehr gut ausgebildet mit deutlichen großen Keimzentren und schwachem, umgebendem Lymphocytensaum. Befund an Chromatinbröckeln und Phagocyten gering. Dagegen zeigt ein anderer Lymphknoten mit schwacher Vergrößerung ein ähnliches Bild mit Ausnahme deutlicherer Gewebslockerung. Starke Vergrößerung läßt in den Knötcheninnenräumen öfters ziemlich starke Kerndegeneration erkennen. Rhexis und Mitosen

in schwächerem Maße auch im Lymphocytenwall und im Zwischengewebe, mit Phagocyten vermischt, zu finden.

Tonsillen: Viele sehr große Sekundärknoten mit ausgedehnten, hellen Keimzentren (entsprechend den Lymphknoten), geringer Lymphocytensaum, gebildet durch reife Lymphocyten mit guterhaltenen Kernen, dazwischen seltene Karyorrhexis. In den Keimzentren und besonders im Zwischengewebe ziemlich Kernzerfall und Kerndegeneration. Aufgehellte Stellen leichten Grades bedingt durch Gewebslockerung, Lymphoblasten und epitheloide Zellen in den Knötchenzentren.

Hund 4. Gewicht 26,4 kg. Intravenöse Injektion von 2mal 0,1 und 0,12 g Arsen innerhalb 9 Tagen. Hierauf Unterbrechung von 4 Monaten, dann 2mal 0,05, 2mal 0,06 und 0,3 jeweilen mit 2 Tagen Zwischenzeit. Exitus 2 Stunden nach der letzten Injektion.

Sektionsgewicht 24 kg. Milz 80,0 g. Leber 840,0 g.

Milz: Nur sehr wenige, kleine, unscharf begrenzte Sekundärknötchen ohne Keimzentren zu sehen. Die meisten völlig aufgehellt. Von einzelnen Follikeln sind um die Zentralarterie herum noch spärliche Überreste vorhanden. Ihre Umgebung ist stark aufgehellt und verläuft allmählich im Zwischengewebe. Um die Zentralarterie finden sich dichterstehende, dunkle Lymphocyten, deren Kerne deutlich beeinflußt sind und alle möglichen Formen aufweisen. Dazwischen Zellen mit größern, hellen, bläschenförmigen Kernen (Lymphoblasten), vereinzelte Kerntrümmer und reichliche, große Phagocyten mit Chromatin beladen. Der diese Lymphocytenzone umgebende Gürtel ist gänzlich gelockert, zeigt massenhaft Kerntrümmer, Nekrosen und degenerierte, schlecht sich färbende Kerne, die im Zerfall begriffen sind. Auch hier viele phagocytierende Zellen. Diese Befunde sind mehr oder weniger deutlich auch überall im Zwischengewebe zu treffen. In den größern Blutgefäßen reichlich Erythrocyten und wenig, relativ gut erhaltene Lymphocyten.

Lymphknoten: Sekundärknötchen von wechselnder Größe mit Keimzentren, die nun meist aufgelockerte Herde stärksten Zerfalls geworden sind. Hier finden sich viele Kerntrümmer, Degenerationen, Mitosen und epitheloide Zellen. Im umgebenden, lockeren, unregelmäßigen Lymphocytenwall Chromatinbröckel. Auch in diesem Präparat teilweise ganz aufgehellte Sekundärknötchen. Im Zwischengewebe wechselnde Bilder bis zu stärksten Befunden.

Tonsillen: Viele, große Sekundärknötchen mit unregelmäßigen, großen, meist exzentrischen, teilweise das ganze Knötchen einnehmenden, Keimzentren. Sie sind Sitz starken Kernzerfalls. In der Lymphocytenzone wenig Kerntrümmer. Vereinzelte Sekundärknötchen ohne Aufhellungen mit gut erhaltenen Lymphocyten. In den übrigen viele große Phagocyten. Im spärlichen Zwischengewebe ebenfalls viele protoplasmareiche Zellen und Kerntrümmer, besonders im subepithelialen Gewebe.

Appendix: In diesem Präparat sind wenig Sekundärknötchen ohne deutliche Abgrenzung zu erkennen. Überall Trümmerfelder von Kernen, allgemeine Degeneration und Phagocytose.

Hund 3. Orale Verabfolgung von Arsen teils gelöst, teils in Pulverform in 7 Dosen von 1,0 bis 6,0 g, die zum Teil sofort wieder erbrochen werden. Subcutane Injektion von 1,5 g. Exitus nach 2 Stunden. Versuchsdauer 10 Tage.

Sektionsgewicht 22,07 kg. Milz 60,0 g. Leber 720,0 g.

Milz: Wenige kleine Follikel ohne Keimzentren. Sie gehen diffus in die Milzpulpa über und weisen teils allgemeine, teils partielle Aufhellungen auf. In den Follikeln reichlich Kerndegeneration, weniger Kerntrümmer und Phagocyten. Karyorrhexis vermehrt im Zwischengewebe.

Lymphknoten: Viele, deutliche, scharf begrenzte Sekundärknötchen, teilweise ziemlich groß mit hellen, meist aufgelockerten Innenräumen. Besonders in den Keimzentren mit Auflockerung Mitosen, Kerndegeneration und Trümmer und auch hauptsächlich Phagocyten. Auch im Lymphocytenwall Kerntrümmer und namentlich im Zwischengewebe. Es finden sich aber auch lymphocytenreiche, normale Follikel umgeben von Gewebe mit Kerntrümmern.

Tonsillen: Sehr große Sekundärknötchen ohne Keimzentren, ohne umgebende Lymphocytenzone, mit allgemeinen, diffusen Aufhellungen, die teilweise sehr deutlich sind. In den Follikelzentren mäßige Befunde an Mitosen, Pyknose und Kerntrümmern, reichlicher aber Zellen mit großem Protoplasmaleib. Ebensolche Bilder im Zwischengewebe.

Appendix: Große, aufgelockerte Sekundärknötchen. In diesen Pyknose, allgemeine Kerndegeneration und Karyorrhexis leichten Grades. Überall Phagocyten, meist ohne Chromatinbröckel.

Hund 7. Gewicht 19,3 kg. Orale Verabfolgung von Arsen teils gelöst, teils in Pulverform in 10 Dosen von 3mal 1,0, 3,0, 2mal 7,0, 45,0 und 3mal 15,0 g in Abständen von 1–2 Tagen. Exitus durch Erschießen. Versuchsdauer 12 Tage.

Milz und *Tonsillen* konnten leider wegen Unachtsamkeit des Dieners nicht untersucht werden.

Lymphknoten: Sekundärknötchen gut sichtbar, viele in verschiedener Größe, ohne Lymphocytenwall, ohne Keimzentren jedoch meist mit zentralen Aufhellungen. In diesen deutliche Kerndegeneration. Kerne vielfach erst in Auflösung begriffen neben reichlichen, normalen Lymphocyten. Mancherorts sowohl im Zwischengewebe als auch in aufgehellten Zonen, Befunde von Kerndegeneration, Kernwandüberfärbung, Pyknose, Kerntrümmern, Kernaufsplitterung und Auflösung und unbeeinflußte Lymphocyten. Hauptsächlich im Zwischengewebe manchmal epitheloide Zellen in Haufen neben den übrigen anzutreffen, meist mit phagocytierten Chromatinbröckeln.

Appendix: Sekundärknötchen groß, unregelmäßig gelockertes lymphatisches Gewebe. In den dunkel gefärbten, dichtern Stellen gut erhaltene, meist rundliche Kerne von Lymphocyten. In den hellen Partien epitheloide Zellen und Chromatinbröckel reichlicher zu finden. Ausgesprochene Befunde hauptsächlich in den gut sichtbaren Aufhellungen.

Ich habe die Hunde als solche zu einer Gruppe zusammengefaßt. Die intravenöse Injektion wurde innert weniger Minuten in eine größere Vene, meist in die Femoralis, ausgeführt. Verwendet wurde immer As_2O_3 in alkalischer Lösung. Die orale Applikation verursachte regelmäßig mehr Mühe. Wenn immer möglich, schüttete ich das Arsenpulver direkt in den Rachen des Versuchstieres oder band es in einen Fleischwürfel ein. Oft wurde es aber nach wenigen Minuten teilweise erbrochen, so daß die größten Quantitäten nicht zur vollen Wirkung gelangten. Es ist trotzdem auffällig, daß 8,0, 15,0, ja sogar 45,0 g zum letalen Ausgang keineswegs genügten. Dies stimmt mit der sonstigen Arsenempfindlichkeit des Hundes nicht überein. Denn es ist anzunehmen, daß immerhin ein Teil des Giftes zur Wirkung gelangte.

Ganz anders die Versuche mit intravenöser Gifteinverleibung, wo die ganze Arsenmenge sofort in die Blutbahn und damit zur Wirkung kommt. Hund 6, von über 20 kg Gewicht, lebte nach 0,07 g intravenös

nur noch 26 Stunden. Und diese einzige Dosis vermochte in allen untersuchten Organen, vor allem auch in den Tonsillen, Veränderungen zu erzeugen. Es war nun interessant zu wissen, wie sich die Organe bei mehreren Injektionen und verlängerter Versuchsdauer verhalten würden. Tatsächlich steigerten sich damit, wie erwartet, die Befunde von Hund zu Hund. Hund 5 zeigt regelmäßigere, deutlichere Bilder in Milz und Lymphknoten. Bei Hund 1 sind vornehmlich neben massenhaft Kerntrümmern viele Phagocyten. Bei Hund 2 steigern sich die Zerfallserscheinungen in den Follikeln zu teilweisen Nekrosen, und bei Hund 4 sind die Follikel völlig aufgehellt, zum Teil nekrotisch.

Ob diese Steigerung der Beeinflussung nur Zufall ist, oder ob sie wirklich durch die Arsengaben bedingt wurde, steht ja nicht ganz fest und müßte durch mehrere Versuchsreihen festgestellt werden. Immerhin sprechen auch die späteren Experimente für die Richtigkeit der letzteren Annahme. Sofern Schalg auf Schlag Arsendosis auf Arsendosis in subletaler Menge eingespritzt wird, ohne daß das Tier Zeit zur Erholung findet, treten meiner Ansicht nach sehr schwere Veränderungen des lymphatischen Apparates auf. Dessen Verhalten bei mehreren subchronisch und chronisch behandelten Tieren werden wir aus den Versuchsprotokollen der Kaninchen ersehen.

Die Hunde 3 (oral und subcutan) und 7 (oral) weisen die gleichen Erscheinungen auf wie die vorhergehenden. Immerhin sind diese aber an allen Organen höchst unregelmäßig und weit schwächer als selbst bei Hund 5. So wären also intravenöse Injektionen imstande, makroskopisch typische Arsenvergiftung, analog der sonst üblichen oralen Arsenvergiftung, hervorzurufen, während orale Intoxikation, gleich wie die Einspritzungen in die Blutbahn, den Lymphapparat zu schädigen vermag.

Zusammenfassend läßt sich sagen, daß bei diesen ersten Versuchstieren, die wenige Stunden oder Tage unter toxischer Arsenwirkung standen, sich deutliche pathologisch-histologische Veränderungen am Lymphapparat fanden. Es waren dies in erster Linie Degenerationserscheinungen der Lymphocytenkerne (Formveränderungen, schwächere Färbungskraft, Kernwandhyperchromatose und Zerfallserscheinungen aller Stadien), ferner Zelldegeneration bis zu vollständiger Nekrose, Gewebslockerung, und scheinbar der Masse der Kerntrümmer und daher auch der Schwere des Kernzerfalls entsprechend, reaktionäres Auftreten von Phagocyten. Sie nehmen den Platz der zerfallenen Lymphocyten ein. So kommt es, daß schließlich 20—30 solcher Zellen beieinander gefunden werden, die im schwächeren Objekt als aufgehellte Gewebspartie (wegen der geringen Kernzahl auf die Flächeneinheit) besonders in den Follikeln deutlich kenntlich sind. Am klarsten sind alle diese Beeinflussungen an Lymphfollikeln, und in diesen wieder in den auf-

gelockerten Partien zu erkennen. In schwächerem Ausmaße ist aber immer auch das Zwischengewebe befallen. Je stärker die Befunde, desto gleichmäßiger waren auch die einzelnen Organe befallen. Die Follikel der einzelnen Organe wiederum zeigten hauptsächlich in der Milz, aber auch in den Lymphknoten, am wenigsten in den Tonsillen, ein recht ungleichmäßiges Bild. Neben imponierender Degeneration einzelner Sekundärknoten fanden sich auch andere mit weit geringeren Befunden.

Meine Versuche an *Kaninchen* erstrecken sich im ganzen auf 19 Tiere. Im folgenden werden die Versuchstiere der Lebensdauer entsprechend in einzelne Gruppen zusammengefaßt.

Kaninchen 21. Gewicht 2720 g. Intravenös 0,006 Arsen. Lebensdauer ca. 7 Stunden.

Milz: Follikel in großer Zahl von verschiedener Größe, scharf gezeichnet ohne Keimzentren, aber mit unregelmäßigen, kleinen Aufhellungsherden. Von diesen sind öfters mehrere ohne Wahl und ohne deutliche Begrenzung in den Lymphknoten zu finden und entpuppen sich, mit starker Vergrößerung betrachtet, regelmäßig als Stellen schwächerer Kernfärbung, größerer protoplasmareicher Zellen und des Kernzerfalles. Hier dominieren oft Kernzerfall, oft Phagocyten. So trifft man regelmäßig neben einheitlich dunkel erscheinenden Follikeln andere mit Aufhellungen, Kerndegeneration, Kerntrümmern, Kernwandhyperchromatose, kurz ein Bild begonnener Degeneration. Die Pulpa ist ziemlich locker und zeigt die gleichen, mehr diffusen Befunde der Aufhellungen.

Tonsillen: Kerndegeneration und Pyknose im ganzen Präparat. In einzelnen, teilweise aufgehellten Follikeln viele Phagocyten. Kerntrümmer sind wenig zu finden.

Lymphknoten nicht untersucht.

Kaninchen 10. Gewicht 2110,0 g. Intravenös 0,012 und 0,009 g Arsen. Lebensdauer 1 Tag 5 Stunden.

Milz: Viele Follikel in scharfer Zeichnung und Abgrenzung. Keine Keimzentren und nur sehr wenige und geringe Aufhellungen. In den Follikeln, vermehrt um die Zentralarterien, Kernzerfall und Karyolysis oft ziemlich ausgedehnt. Wenig Phagocyten. In der Pulpa nur vereinzelte Kerntrümmer, geringe Phagocytose.

Lymphknoten: In den Sekundärknötchen an verschiedenen Stellen geringe Kerndegeneration und Kerntrümmer. Keine Gewebslockerung. Wenig Phagocyten.

Tonsillen: In den Sekundärknötchen meist deutliche, aber nicht besonders starke Kerndegeneration und geringer Kernzerfall mit vereinzelten Phagocyten. Wenige Follikel mit starker Aufhellung weisen Zellnekrosen und viele Riesenzellen auf. Daneben Pyknose, wenig Kerntrümmer.

Kaninchen 21 und Kaninchen 10 mit einer Lebensdauer von 5 bzw. 29 Stunden sind Versuche mit ganz akuter Intoxikation. Sie weisen beide dieselben Befunde auf, wie sie schon an den Hunden konstatiert wurden. Es sind dies zwei ähnliche Versuche, wie diejenigen *Wätjens* in Gruppe 1, deren Charakteristik er in der Ungleichmäßigkeit des Befallenseins des lymphatischen Gewebes fand. Auch die untersuchten Organe dieser beiden Tiere sind sehr ungleich befallen. Sie weisen aber im Gegensatz zu jener Versuchsreihe nicht stark ausgeprägte, sondern

mit Ausnahme der Gaumenmandel von Kaninchen 10, eher schwache Befunde auf. Ich selbst habe bei meinen Experimenten alle Tiere, mit Ausnahme einiger sehr schwer befallener sowohl innerhalb ein und desselben Organs wie auch der Organe untereinander, ungleichmäßig beeinflußt gefunden. Oft wiesen die Tonsillen die schwersten Degenerationserscheinungen auf, oft waren es aber auch die Lymphdrüsen. Gerade bei den letzteren kommt es aber sehr darauf an, aus welcher Körperpartie sie stammen. Ich sah beim nämlichen Tier einige Drüsen spärlich und andere, z. B. Eingeweidelymphdrüsen, ausgeprägt befallen. Der Appendix und Tonsillen wiederum zeigten relativ die gleichmäßigsten Bilder.

Kaninchen 3. Gewicht 1980,0 g. Intravenöse Injektionen von 2mal 0,005, 0,008 und 2mal 0,01 g Arsen. Gesamtmenge 0,038 g. Lebensdauer 5 Tage.

Milz: Viele große, zellreiche Follikel ohne Keimzentren, ohne zusammenhängende größere Aufhellungen in ziemlich einheitlicher Struktur und guter Abgrenzung gegen die Pulpa. In den Follikeln leichte diffuse Auflockerung, bedingt durch Riesenzellen in großer Zahl. Daneben Kernzerfall, Degeneration und Pyknose. Nirgends besonders viele Kerntrümmer, auch nicht in der Pulpa. Phagocytose gering. Pulpa gut durchblutet.

Lymphknoten und *Tonsillen* nicht untersucht.

Kaninchen 8. Gewicht 2300,0 g. Intravenöse Injektionen von 0,007, 3mal 0,008, 2mal 0,012 und 2mal 0,015 g Arsen. Gesamtdosis 0,085 g. Lebensdauer 8 Tage.

Milz: Siehe Bild 2. Große, zellreiche Follikel, ohne Keimzentren, diffus in die Pulpa sich verlierend, mit kleineren und größeren Aufhellungen, und zum Teil ganz aufgehellt. In diesen stärkster Kern- und Zellzerfall. Besonders in den Follikelaußenzonen schönste Bilder von massenhaft phagocytierenden Riesenzellen, beladen mit aufgenommenen Kerntrümmern. Auch in der Pulpa Gewebslockerung und Phagocytose.

Lymphknoten: Sekundärknötchen ziemlich groß und reichlich. Die meisten ziemlich hell, gegen die Rindenschicht nur wenig abgehoben, ohne Keimzentren. Über das ganze Präparat ungefähr gleichmäßig verteilte Befunde von Kerntrümmern und Phagocyten. Wenig dunkle Lymphocytenkerne, aber viele helle bläschenförmige Kerne.

Tonsillen: In den Sekundärknötchen Kerndegeneration, Kernzerfall und Phagocytose mäßigen Grades, ohne sonstige Besonderheiten.

Kaninchen 9. Gewicht 2050,0 g. Intravenöse Injektion von 0,006, 5mal 0,009 und 3mal 0,012 g Arsen. Gesamtdosis 0,087 g. Lebensdauer 10 Tage.

Milz: Viele, zellreiche Follikel, unscharf begrenzt, ohne Keimzentren und ohne besondere Aufhellungen. Seltener Kernzerfall. Zwischen den Lymphocyten mehr Zellen mit großen, vakuolenartigen Kernen ohne Phagocytose. Pulpa gut durchblutet.

Lymphknoten: Sekundärknötchen zahlreich. Lymphocyten mit gut erhaltenen Kernen. Leichte Kerndegeneration und wenig Kerntrümmer im ganzen Lymphknoten.

Tonsillen: Allgemeine Degeneration der Kerne. Wenig Kerntrümmer. Keine Aufhellungen. Einzelne Riesenzellen.

Kaninchen 3, 8 und 9, mit einer Lebensdauer von 5—10 Tagen, entsprechen sich in ihrer äußeren Versuchsanlage ziemlich genau.

Sie bekamen ungefähr die gleichen Anfangs- und Enddosen und zudem in gleichgroßen Intervallen. Dies bewirkte, daß sie nicht akut, sondern subakut eingingen. Trotz dieser ähnlichen Versuchsanlage war das Verhalten des Lymphapparates dem Arsen gegenüber ein durchaus verschiedenes. Milz 9 zeigt in den Follikeln ganz geringen Befund, Kaninchen 3 schon bedeutend mehr und besonders die Milz von Kaninchen 8 weist die schönsten und deutlichsten Bilder auf, die ich in allen Versuchen je angetroffen habe. Woran dies liegt, kann nicht ohne weiteres

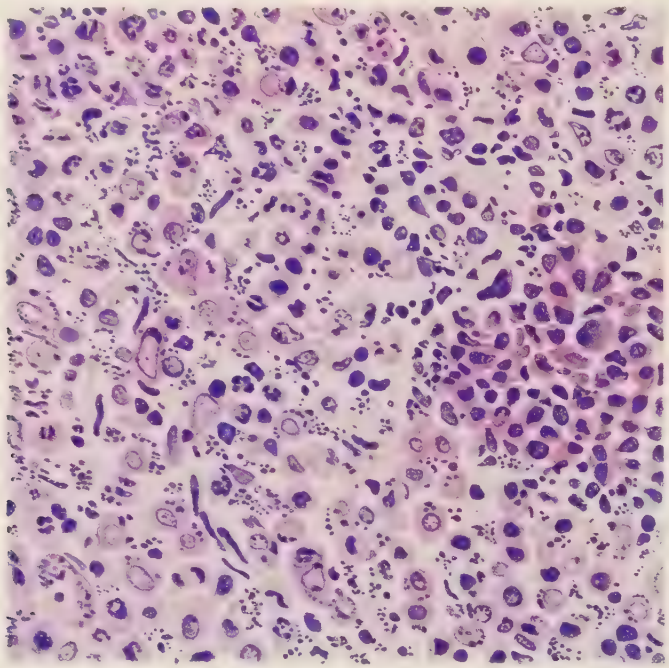

Abb. 2. Milz von Kaninchen 8. ($^1/_{12}$ Ölimmersion, Okular 6.) Starker Kernzerfall und Phagocytose.

gesagt werden. Sicherlich spielt hier auch die allgemeine individuelle Giftempfindlichkeit eine Rolle, abgesehen von derjenigen einzelner Organe. Auch die Steigerung der Dosengröße ist von Einfluß sowie der Zustand des Tieres bei Applikation der letzten Dosis. Es fragt sich ferner, ob diese gegenüber den vorhergehenden stark gesteigert war, ob sie nach längerem Intervall gegeben wurde und schließlich, ob sie nach langer oder kurzer Zeit zum Tode führte. Dies alles sind Faktoren, die nicht so leicht vollkommen in Betracht gezogen werden können, es sei denn mit vielen, großen Versuchsreihen. So scheint es mir absolut nicht verwunderlich, wenn einzelne „Outsiders“ gefunden werden, deren

Konstellation besonders günstig oder besonders schlecht war, und die deshalb zu einem relativ unerwartenten Resultat geführt haben. Kaninchen 8 steht also im Gegensatz zu den Erhebungen *Wätjens* an seiner 2. Versuchsreihe. Von dieser schreibt er, daß sich so schwere regressive Veränderungen wie bei den in wenig Stunden akut zugrunde gegangenen Tieren nicht beobachten ließen, auch dann nicht, wenn die Steigerung der Dosengröße ziemlich rasch erfolgte.

Kaninchen 2. Gewicht 2550,0 g. Intravenöse Injektion von 0,007, 6mal 0,008, 3mal 0,01 und 2mal 0,012 g Arsen. Gesamtdosis 0,109 g. Lebensdauer 13 Tage. Sektionsgewicht 2180,0 g.

Milz: Follikel kernreich, ohne Keimzentren, ohne Aufhellungen. Vorwiegend Pyknose, Kernwandhyperchromatose und Kernzerfall in den Sekundärknötchen nicht in der Pulpa. Letztere gut durchblutet. Ganz wenig Phagocyten.

Leber: Ohne pathologischen Befund.

Tonsillen: In den Follikeln Kernzerfall sehr gering.

Lymphknoten nicht untersucht.

Kaninchen 7. Gewicht 3940 g. Intravenöse Injektion von 0,008, 3mal 0,01, 3mal 0,012, 0,015, 0,018 und 2mal 0,024 g Arsen. Gesamtdosis 0,155 g. Lebensdauer 14 Tage. Sektionsgewicht 3700 g.

Milz: Große, zellreiche Follikel ohne Keimzentren und ohne Aufhellungen. Überall starke Karyorrhexis und Pyknosis. Stellenweise Nekrosen. Wenig Phagocyten. Pulpa stark durchblutet. Außer Erythrocyten kein Befund in den Gefäßen.

Lymphknoten: Sekundärknötchen zellreich ohne Keimzentren mit wenig kleinen diffusen Aufhellungen und Auflockerungen. Hier überall sehr reichlich Riesenzellen mit Chromatinbröckeln, oft von einem freien Hof umgeben. Vornehmlich in den Follikeln starke Karyorrhexis und Pyknosis, jedoch auch im Zwischengewebe. Vereinzelte Stellen allgemeiner stärkerer Degeneration in den Sekundärknötchen. Die aufgehellten Partien machen hier zum erstenmal den von *Wätjen* angegebenen Eindruck ödematöser Auflockerung.

Tonsillen: Sekundärknötchen zellreich, ohne Keimzentren, jedoch meist mit diffusen Aufhellungen. Lymphocytenkerne überall in Degeneration, teils pyknotisch, teils zerfallen. In den aufgehellten Partien Zellzerfall bis zu vollständiger Nekrose. An diesen Stellen vorwiegend große bläschenförmige, helle Kerne und Phagocyten, die sonst nur vereinzelt zu finden. Wenig Kerntrümmer.

Kaninchen 1. Gewicht 2910,0 g. Intravenöse Injektion von 7mal 0,008, 3mal 0,01, 3mal 0,012, 0,015 und 0,018 g Arsen. Gesamtdosis 0,155 g, Lebensdauer 18 Tage. Gewicht bei der Sektion 2320 g.

Leber: Ausgedehnt grobtropfig verfettet, stellenweise ohne Kernfärbung. Protoplasma schollig.

Milz: Follikel zahlreich, zellarm, locker und gegen die Pulpa unscharf begrenzt. Kerndegeneration und Zerfall nebst Pyknose hauptsächlich in den Follikeln. Zellen der Pulpa länglich. Wenig Kerntrümmer. Phagocytose gering.

Lymphknoten nicht untersucht.

Tonsillen: In den Sekundärknötchenzentren starker Kernzerfall bis zu vollständiger Nekrose. In der Peripherie Kernzertrümmerung und Wucherung epitheloider Zellen. Befunde ziemlich wechselnd, jedoch immer Kerndegeneration und Trümmer zu finden.

Diese 3 Versuche erbringen ziemlich deutlich den Beweis für das vorher zu den Kaninchen 3, 8 und 9 Gesagte. Hier handelt es sich um

subchronische Vergiftung mit Versuchsdauer von 13, 14 und 18 Tagen. Diese wurde erwirkt durch vorsichtigen Beginn mit geringen Dosen und langsamer Steigerung. So erhielt Kaninchen 2 12 steigende Dosen. Die letzten betrugen 0,01, 0,012 und 0,012 g. Der Tod trat 24 Stunden nach der letalen Dosis ein. Kaninchen 1 erhielt 15 Dosen, die letzten waren 0,018 und 0,012 g, die Enddosis also geringer als die vorhergehenden! Letaler Ausgang nach 22 Stunden. Und nun Kaninchen 7, „scheinbar" gleich behandelt, erhielt 11 rasch steigende Dosen, wovon die letzten 0,012, 0,024 und 0,024 betrugen und schon nach 4 Stunden den Tod herbeiführten. Kaninchen 1 und 2 weisen nur geringe regressive Veränderungen auf. Einzig in den Tonsillen zeigt Kaninchen 1 etwas stärkern Zerfall. Kaninchen 7 dagegen weist in der Milz Nekrosen auf, in Lymphknoten und Tonsillen schwere Degeneration. Es ist wiederum schwierig, ein definitives Urteil über die Ursache dieses abweichenden Verhaltens abzugeben. Doch stimmt der Befund überein mit *Wätjens* Ergebnissen der 3. Versuchsreihe, wie auch die Versuchsanlage dieser Tiere analog ist. Kaninchen 7 hat im Gegensatz zu den übrigen eine stark gesteigerte Enddosis erhalten und ist an dieser rasch zugrunde gegangen. Dies sind wohl auch die Ursachen der abweichenden, schweren Befunde.

Kaninchen 22. Gewicht 2620,0 g. Intravenöse Injektion von 13mal 0,006, 5mal 0,009, 4mal 0,015 g Arsen. Gesamtdosis 0,186 g. Versuchsdauer 42 Tage. Sektionsgewicht 2340 g. Leber 118 g. Milz 3,5 g.

Milz: Follikel ziemlich groß, zellreich, ohne Keimzentren mit einzelnen deutlichen Aufhellungen. Begrenzung gegen die Pulpa unscharf. In den aufgehellten, wie auch in den andern Sekundärknötchen ganze Trümmerfelder von Kernpartikeln. In der Mitte dieser Felder öfters Nekrosen, teilweise Häufchen von 10–20 großen, protoplasmareichen Zellen mit wenig phagocytierten Kerntrümmern. Kerne dieser Riesenzellen bläschenförmig, aufgehellt, in verschiedenen Figuren. Auch in der Pulpa Kerntrümmer und Phagocyten. Pulpa gut durchblutet.

Lymphknoten: Im allgemeinen sind die destruktiven Befunde geringer als in der Milz. In den Follikeln aufgehellte, ödematöse Partien, starke Rhexis und Phagocytose. Relativ guterhaltene, dichtstehende Zellpartien wechseln mit stark gelockerten ab.

Tonsillen: Auch hier wechselndes Verhalten der Follikel. In den aufgehellten Kerndegeneration ohne stärkeren Zerfall, in andern Kerne gut gefärbt. Spärliche Phagocytose. Subepitheliale Nekrosen in ziemlicher Ausdehnung.

Blutbefund: Hämoglobin 60/95. Weiße Blutkörperchen 1800.
Blutbild: Neutrophile Leukocyten 24%. Lymphocyten 76%.
Aussehen der roten Blutkörperchen polychrom.

Kaninchen 26. Gewicht 2930 g. Intravenöse Injektion von 11mal 0,006 g, Gewicht 3400 g, 7mal 0,007 g, Gewicht 3250 g und 3mal 0,015 g. Erhaltene Gesamtdosis 0,174 g. Sektionsgewicht 2470 g. Leber 118 g. Milz 1,5 g. Versuchsdauer 40 Tage.

Milz: Follikel groß, ohne Keimzentren, ohne scharfe Begrenzung gegen die Pulpa, mit deutlichen Aufhellungen unregelmäßiger Art. In diesen hellen Partien

sehr deutliche Befunde an Kerntrümmern und allgemeiner Degeneration, eingeschlossen von relativ guterhaltenem Lymphocytenwall, und dieser wieder umgeben von einer nicht gelockerten Zone starker Rhexis. Auch im Zwischengewebe Kernzerfall und Phagocytose.

Lymphknoten: Sekundärknötchen klein, hin und wieder zentral aufgehellt. Lymphocytenkerne meist guterhalten, wenig Kernzerfall, teils beladene Phagocyten. Diese liegen zum großen Teil frei für sich und sind daher ins Auge springend Sie zeigen um sich gesammelte Kerntrümmer und Zellreste. In der Rinden- und Marksubstanz, mehr oder weniger Kerntrümmer und wenig Phagocyten.

Tonsillen: Sehr viele, zahlreiche, dunkle Follikel ohne Keimzentren, mit kleiner, meist zentraler Aufhellung. Kerntrümmer im ganzen Gewebe selten. Phagocyten vereinzelt in den Follikeln, teilweise reichlich im übrigen Lymphgewebe.

Kaninchen 25. Gewicht 3220 g. Intravenöse Injektion von 11 mal 0,006 g, Gewicht 3520 g, 6 mal 0,009 g, Gewicht 3300 g, 5 mal 0,015 g, 2 mal 0,018 und 3 mal 0,021 g. Gesamtdosis 0,306 g.

Sektionsgewicht 2360 g. Leber 120 g. Milz 5 g. Versuchsdauer 52 Tage.

Blutbefund: Hämoglobin 60/95. Rote Blutkörperchen 4,8 Millionen. Weiße Blutkörperchen 13500.

Blutbild: Neutrophile Leukocyten 37%, Lymphocyten 61,5%. Eosinophile Zellen 1,5%. Aussehen der roten Blutkörperchen polychrom.

Milz: Follikel normal groß, ohne Keimzentren, mit deutlichen, größern und kleinern, teils exzentrischen Aufhellungen und Gewebslockerungen. Einige Follikel ganz aufgehellt. In den Follikeln viele Kerntrümmer und Kerndegeneration, teils Kernwandhyperchromatose. Besonders um die Zentralarterie viele große Zellen, selten jedoch mit Chromatin beladen. Daneben Stellen mit massenhaftem Kernzerfall in allen Stadien. Von den Kernen sehr oft nur noch eine feinpunktierte Randzone zu sehen. In der Pulpa teilweise Zellnekrosen und reichlich Phagocyten.

Lymphknoten: Sekundärknötchen gut ausgebildet, groß, teilweise aufgehellt. Kernzerfall und Phagocytose in den Follikeln deutlicher als im Zwischengewebe.

Tonsillen: In den Sekundärknötchen Kerndegeneration, wenig Kernzerfall und Phagocyten. Keine Keimzentren, allgemein lockeres Gewebe.

Gleiche oder ähnliche Befunde zeigen die weitern Versuche von *Kaninchen 23.* Gewicht 2240 g. Intravenöse Injektion von 7 mal 0,006 und 4 mal 0,009 g. Gewicht hiernach 2220 g. Nochmals 4 mal 0,0006 und 0,03 g Arsen. Gesamtdosis 0,132 g Arsen. Versuchsdauer 35 Tage.

Sektionsgewicht 2490 g. Leber 150,5 g. Milz 3,5 g.

Kaninchen 24. Gewicht 2290 g. Intravenöse Injektion von 7 mal 0,006 und 4 mal 0,009 g. Gewicht hiernach 2410 g. Nochmals 6 mal 0,006, 0,009, Gewicht 2560 g, 3 mal 0,012 und 0,015 g. Gesamtdosis 0,174 g Arsen. Versuchsdauer 41 Tage.

Sektionsgewicht 2270 g. Leber 94,5g. Milz 4,5 g.

Kaninchen 27. Gewicht 2700 g. Intravenöse Injektion von 10 mal 0,006 g, Gewicht 2530 g. Nochmals 3 mal 0,009 g, 0,012 g, Gewicht 2640 g. Hierauf 0,012 und 0,024 g. Gesamtdosis 0,135 g Arsen. Versuchsdauer 38 Tage.

Sektionsgewicht 2240 g. Leber 84 g. Milz 4,5 g.

Als letzte Versuche mit intravenöser Injektion sind 6 Kaninchen angeführt, die an chronischer Arsenvergiftung starben nach Versuchsdauer von 35—52 Tagen. Sie weisen alle die angegebenen, ähnlichen Befunde auf, mit Ausnahme von Kaninchen 24, das weniger starke

Veränderungen in der Milz zeigt, die bei anderen gerade ziemlich stark beeinflußt ist. Nur die Follikel der Milz 24 weisen Keimzentren auf, sonst sind sie völlig verschwunden oder haben Gewebslockerungen und Gewebsaufhellungen pathologischer Natur Platz gemacht, was sich später auch bei Kaninchen 12, 4 und 6 zeigt. Es hätte also entweder eine Umwandlung der Knötchen mit Keimzentren und Lymphoblasten in Knötchen ohne Keimzentren mit Lymphocyten oder weiter in Knötchen mit Lymphocyten, Gewebslockerung, Nekrosen usw. stattgefunden, bedingt durch chronische Arsenwirkung. Es wäre dies zur Kenntnis der Wirkung medikamentöser Arsengaben des näheren Studiums wert und würde evtl. auch das Schwinden von Milztumoren durch Arsenkuren erklären. Zu beachten sind die interessanten, teilweise steigenden Gewichtskurven der 6 letzten Kaninchen. Die meisten Follikel (Ausnahme Milz 24) weisen auch einen veränderten Bau auf, wie er schon in der erwähnten menschlichen Milz und wieder in Milz 26 deutlicher beschrieben ist. In anderen Organen waren diese Veränderungen nur bei längerdauernden Versuchen teilweise zu finden. Der helle Innenraum ist von einer dunklen Randzone und diese evtl. wiederum von einer helleren Zone starker Rhexis umgeben. Die Randzone selbst besteht aus scheinbar wenig beeinflußten Zellen mit hellem Kern und teilweise vermehrtem Zellprotoplasma, öfters durchsetzt von massenhaft Kerntrümmern. Die deutlichsten Befunde erscheinen auch hier überall in den Sekundärknötcheninnenräumen, sind oft aber auch stark ausgeprägt in der Randzone und im Zwischengewebe. Diese Befunde widerlegen nochmals die Befunde *Wätjens* an chronisch vergifteten Tieren. Es sei jedoch festgestellt, daß die regressiven Veränderungen nur in der Milz einheitlich, während sie in den anderen Organen sehr wechselnd waren. Ferner sei zugegeben, daß nur Kaninchen 25 einer andauernden, ununterbrochenen Arsenintoxikation unterworfen wurde. Die Dosen von Kaninchen 22 erfuhren bis ans Ende eine gleichmäßige Steigerung. Sie wurden aber 9 Tage unterbrochen und mit 5 Injektionen beendigt. 18 Stunden nach der Schlußdosis erlag das Tier. Ähnlich Kaninchen 26, Pause 9 Tage, hernach 3 gleich große Dosen. Tod 22 Stunden nach der letzten Injektion. Ferner Kaninchen 24, Pause 9 Tage, dann 4 Injektionen. Tod nach 20 Stunden. Anders Kaninchen 27, Pause 9 Tage, hierauf 2 Injektionen, die letzte ums Doppelte erhöht, mit letalem Ausgang nach 1 Stunde. Kaninchen 23, mit 14tägiger Pause, und einer enorm ums 5fache auf 0,03 g gesteigerten Enddosis. Tod nach 2 Stunden. Zuletzt Kaninchen 25, mit 10 letzten ununterbrochenen Dosen. Kaninchen 23 und 27 können ohne weiteres *Wätjens* Gruppe 3 zugezählt werden und stimmen mit jenen auch sonst überein. Doch beweisen Kaninchen 26, 22 und 25 mit 3, 5 und 10 Enddosen, außer den applizierten übrigen, daß auch chronische Vergiftungen starke Veränderungen hervorzurufen

vermögen. Weshalb Kaninchen 24 keinen oder nur wenig Befund zeigt, scheint wiederum ein Zeichen individueller Einstellung zu sein.

Nun wären nach diesen angeführten Versuchen mit intravenösen Injektionen einige Befunde bei *oraler* Applikation anzuführen. Sie sollen hier zu einer Gruppe zusammengestellt werden, und zwar willkürlich der Länge der Versuchsdauer entsprechend.

Kaninchen 5. Gewicht 1890 g. 0,01 und 0,02 g Arsen oral. Versuchsdauer 3 Tage.

Milz: Follikel groß, scharf begrenzt, ohne Keimzentren, einzelne mit kleineren Aufhellungen, worin große protoplasmatische Zellen. In den Follikeln zwischen den Lymphocyten und in der Pulpa nur wenig Kerntrümmer.

Lymphknoten: Sekundärknötchen zahlreich mit deutlichen, kleinen Keimzentren. In letztern hin und wieder Phagocyten zu finden. Leichte Kerndegeneration, beinahe keine Kerntrümmer.

Tonsillen: Ausgedehnter Kernzerfall (die Kerne sind meist noch nicht ganz auseinander gefallen). Wenig Phagocyten.

Kaninchen 11. Gewicht 2360 g. 0,01, 0,02, 2mal 0,03, 0,06 g Arsen oral. Versuchsdauer 5 Tage.

Sektionsgewicht 2050 g.

Milz: Zahlreiche Follikel mit leichten zentralen Aufhellungen verschiedenen Grades, worin meist Lymphoblasten zu finden sind. Geringer Kernzerfall und Phagocyten in den Follikeln, weniger in der Pulpa.

Tonsillen: Leichte Kerndegeneration und wenig Kernzerfall.

Lymphknoten nicht untersucht.

Kaninchen 12. Gewicht 1850 g. 6 steigende Dosen von 0,009 bis 0,045 g Arsen oral als stark gesteigerte Schlußdosis. Versuchsdauer 7 Tage.

Sektionsgewicht 1470 g.

Milz: Follikel groß, ohne Keimzentren, aber unregelmäßig aufgehellt. An diesen teils zentralen, teils exzentrischen Stellen starker Kernzerfall und Phagocytose. In der Umgebung sehr viele Chromatinbröckel. In den nicht aufgehellten dunkeln Lymphknötchen ebenfalls Rhexis neben guterhaltenen Kernen. Einige Follikel zeigen sogar nur Kerndegeneration. Milzsinus gut durchblutet.

Knochenmark: Auch dieses ist beeinflußt, doch soll darauf nicht eingegangen werden.

Tonsillen: Sekundärknötchen ohne Keimzentren, zellreich, mit diffusen Aufhellungen. Besonders in diesen starker Kernzerfall und Phagocytose, keine erhaltenen Lymphocytenkerne. Im übrigen Lymphgewebe wenig Kerntrümmer. Stellenweise Follikel mit guterhaltenen Lymphocyten und eingestreuten Phagocyten. In deren Umgebung, besonders subepithelial, massenhaft Kerntrümmer mit protoplasmareichen Zellen.

Kaninchen 4. Gewicht 2050 g. 25 steigende Dosen von 0,01 bis 0,03 g Arsen oral. Versuchsdauer 39 Tage.

Sektionsgewicht 1450 g.

Milz: Viele kernreiche, dunkle, gut abgegrenzte Lymphfollikel ohne Keimzentren oder Gewebslockerung. In den Sekundärknötchen einzelne Phagocyten, beinahe kein Kernzerfall, leichte Kerndegeneration und Pyknose.

Lymphknoten: Sehr viele scharfbegrenzte, kernreiche Sekundärknötchen, hin und wieder mit diffusen Gewebslockerungen. An diesen Stellen schönste Bilder vollgefressener großer Phagocyten mit 20 und mehr Chromatinbröckeln. Auch im Zwischengewebe Phagocytose. Im allgemeinen wenig Kerntrümmer. Gut-

erhaltene, ausgereifte Lymphocytenkerne, besonders als Umgebung der Gewebsauflockerungen.

Tonsillen: Besonders in der Nachbarschaft der Follikel zahlreiche, große unregelmäßige Zellen, mit Kerntrümmern beladen. Freie Kerntrümmer wenig. Lymphocyten teilweise unbeeinflußt.

Kaninchen 6. Gewicht 1780 g. 26 steigende Dosen von 0,01 bis 0,06 g Arsen oral mit größerer Schlußdosis. Versuchsdauer 33 Tage. Sektionsgewicht 1520 g.

Milz: Follikel groß, ohne Keimzentren, ohne Aufhellungen, jedoch mit starkem Kernzerfall.

Lymphknoten: In den Sekundärknötchen spärlich Kerntrümmer und Phagocyten.

Tonsillen: Gleicher Befund.

Auch bei diesen oral vergifteten Tieren treten die gleichen Erscheinungen zutage wie bei den vorhergehenden Gruppen. Die angegebenen Arsenmengen gelangten öfters nur teilweise zur Wirkung, was die verabfolgten höheren Dosen erklärt. Kaninchen 5, 11 und 6 zeigen nur sehr geringe, Kaninchen 4 und besonders 12 weit stärkere pathologisch-histologische Veränderungen. Von diesen 5 Tieren muß gesagt werden, daß sie sehr unregelmäßige, und bei weitem nicht so dezidierte Bilder zeigen wie die intravenös behandelten. Warum Kaninchen 12 und 4 die stärkste Degeneration aufweisen, ist nicht klar. Es sei hier wiederum auf die schon weiter oben angeführten Momente, die nicht genügend bemessen werden können, aufmerksam gemacht, so vor allem auf die Lebensdauer nach der Enddosis. Sie betrug bei den letzten beiden Tieren nur wenige Stunden, was allerdings auch bei Kaninchen 11 der Fall war, während Kaninchen 5 und 6 erst 3 Tage nachher eingingen. Die zuletzt aufgeführten Kaninchen 12, 4 und 6 weisen keine Keimzentren mehr auf. Mit zunehmender Versuchsdauer treten die die Aufhellungen umgebenden Lymphocytensäume scheinbar immer mehr auf, wie bei Kaninchen 12 und 6. Aber auch diese Befunde sind keineswegs so charakteristisch wie an den chronisch intravenös behandelten Tieren, da auch die Aufhellungen in den Follikeln nirgends von jener Größe und Deutlichkeit anzutreffen sind.

Hier seien noch einige Versuche mit *Meerschweinchen* angeführt, bei denen nur orale Applikation erfolgte.

Meerschweinchen 1. Gewicht 805 g. 0,01 g Arsen oral. Versuchsdauer ca. 30 Stunden.

Milz: Follikel von verschiedener Größe, ziemlich gut gegen die Pulpa abgegrenzt, ohne Keimzentren. Einzelne mit teilweise aufgehellten Innenräumen. In diesen sind große Zellen mit bläschenförmigen Kernen und großen Protoplasmazellen, einige Chromatinbröckel enthaltend, zu finden. Die Außenzone besteht aus gutgefärbten Lymphocyten, die aber auch von einzelnen Phagocyten durchsetzt sind. Mitosen im Zentrum. Überall freie Kernteile. Das Verhalten der Follikel ist ein absolut verschiedenes. Oft fehlen die hellen Innenräume und damit auch die phagocytierenden Zellen. In der Milzpulpa sind Kerndegeneration, Chromatinbröckel und auch wenige Phagocyten zu sehen, allerdings müssen sie gesucht werden.

Meerschweinchen 4. Gewicht 1020 g. 0,008 und 0,005 g Arsen oral. Versuchsdauer $3^1/_2$ Tage.

Befund der *Milz* wie bei Meerschweinchen 1. Allerdings in den Follikeln eher weniger Zerfallserscheinungen als in der Pulpa.

Meerschweinchen 8. Gewicht 550 g. 7 steigende Dosen von 0,002 bis 0,009 g Arsen oral. Versuchsdauer 17 Tage.

Milz: Große, kernreiche, nicht scharf begrenzte Follikel mit zentralen, gut sichtbaren, hellen Innenzonen. Oft gleichen die aufgehellten Stellen einer Trümmerstätte, wo Kernbröckel, Kerndegeneration, Mitosen, Kernwandhyperchromatose und vor allem reichlich Phagocyten zu finden sind. Kernzerfall und Degeneration teilweise auch im Stroma. Die besterhaltenen Lymphocyten befinden sich in der Follikelaußenzone.

Ähnliche ausgeprägte Befunde finden sich noch bei:

Meerschweinchen 7. Gewicht 920 g. 0,008 g Arsen oral. Versuchsdauer 26 Stunden.

Meerschweinchen 2. Gewicht 1120 g. 0,008 g Arsen oral. Versuchsdauer ca. 2 Tage.

Meerschweinchen 9. Gewicht 560 g. 13 steigende Dosen von 0,002 g an. Versuchsdauer 19 Tage.

Diese oral gefütterten Meerschweinchen zeigen deutlichere Befunde als die vorhergehenden oral behandelten Kaninchen. Es wurde bei ihnen nur die Milz untersucht, die immer regressive Erscheinungen erkennen ließ. Stark beeinflußt sind hauptsächlich Meerschweinchen 1, 2 und 7, also die Tiere mit kurzer Versuchsdauer, während Meerschweinchen 4 und besonders Meerschweinchen 9 und 8 wenig verändert sind. Diese Versuchsreihe entspricht ganz der hier folgenden Ansicht *Wätjens*: „Arsengaben, die über einen mehr oder weniger langen Zeitraum verteilt sind, beeinflussen die lymphatischen Gewebe im regressiven Sinne im allgemeinen wesentlich geringer.“ Wenn ich auch diesen Worten zustimmen kann, was die Meerschweinchen betrifft, so ist dies doch nicht der Fall bei den chronisch intravenös behandelten Kaninchen, um so weniger als sich dort ganz typische Befunde erheben ließen. Im allgemeinen darf aber doch gesagt werden, daß mit einer einzigen, nach wenig Stunden zum Tode führenden Dosis, sehr deutliche Degeneration zustande kommt. Nach mehreren, oder langsam gesteigerten, oder in größeren Intervallen gegebenen Dosen ist dies weniger der Fall, auch nicht, wie mir scheint, nach Dosen, die erst nach Tagen letalen Ausgang bewirken.

Nun gab ich auch noch 5 weißen *Ratten* arsenhaltige Nahrung. Sie verendeten alle nach wenigen Stunden. Ihre Milz zeigte folgendes:

Ratte 4. Keinen Befund.

Ratte 5. Befund gering.

Ratte 2. Kernzerfall in den Follikeln und im Zwischengewebe.

Ratten 1, 3 und *6. Milz:* Gutausgebildete Follikel verschiedener Größe mit scharfer Abgrenzung gegen die Pulpa, ohne Keimzentren, mit deutlichen zentralen Aufhellungen und Gewebslockerungen. In diesen sowie im Zwischengewebe

Kerntrümmer. Meist in den Follikeln einige große Phagocyten, teils auch mit Kernbröckeln beladen. Pulpa stark durchblutet.

Über die Versuche mit Ratten ist wenig zu berichten. Es handelt sich durchweg um akut oral vergiftete Tiere. Was auffallen muß, sind die abweichenden Befunde der verschiedenen Milzen. Die gefressene Arsenmenge und die Versuchsdauer sind unbekannt. Immerhin weisen Ratten 1, 3 und 6 ziemliche Veränderungen auf, nicht so starke allerdings wie die akut intravenös und oral behandelten Kaninchen und Meerschweinchen.

Als Zusammenfassung meiner Versuche möchte ich sagen, daß fast alle Tiere, sowohl Hunde, Kaninchen, Meerschweinchen und Ratten bei jeder Anwendungsform und Dosierung pathologisch-histologisch die gesuchten degenerativen Veränderungen am Lymphapparat aufgewiesen haben. Einzig Ratte 4 zeigte keinen, andere Tiere geringen Befund. Das Arsen vermag also als Zellgift sowohl intravenös wie oral verabfolgt, die Lymphknoten stark zu schädigen. Dies ist schon nach stunden- wie auch erst nach wochenlanger Einwirkung möglich. Die bewirkten Schädigungen sind allgemein degenerativer Natur, befallen sowohl Milz wie auch Lymphknoten und Tonsillen und zeigen sich am schönsten in den Sekundärknötchen. Was die Stärke des Auftretens anbelangt, so kann keine absolut sichere Regel aufgestellt werden. Immerhin scheint mir für alle Versuche zu gelten, daß *chronische* Arsenintoxikation die Befunde nicht zu steigern vermag, sondern daß schon nach einmaliger Injektion der ganze gesuchte Befund klar zutage treten kann. Ferner, daß kleine Arsenmengen und lange Lebensdauer nach der letalen Dosis geringere Veränderungen schaffen. Daß auch die orale Intoxikation die gleichen Veränderungen erzeugt, ist in bezug auf die Menschen sehr wichtig. Wie ich schon zu Anfang dieser Schrift betont habe, liegen bis jetzt keine Arbeiten vor über die Schädigungen des menschlichen Lymphapparates durch Arsen. Es wurden bis jetzt der Milz und den Lymphdrüsen Arsenvergifteter bei gerichtlichen und anderen Sektionen zu wenig Aufmerksamkeit geschenkt. Wenn nun auch meine Arbeit den Beweis erbracht hat, daß die verschiedenen Veränderungen der Tiermilzen mit denjenigen der eingangs erwähnten menschlichen Milz übereinstimmen, so ist damit der Fragekomplex doch nicht vollständig gelöst. Es steht fest, daß die Degenerationen an den Tierorganen durch Arsen bedingt sind und denen der menschlichen Milz völlig gleichen. Auch bei dieser lag Arsenintoxikation vor. Dennoch besteht einstweilen nur die *Wahrscheinlichkeit*, daß diese Veränderungen durch das nachgewiesene *Arsen* bedingt wurden. Irgendwelche Schädigungen anderer Art, die Follikelnekrosen zu verursachen vermögen, sind mit absoluter Sicherheit nicht auszuschließen. Um diese Sicherheit zu erlangen, sollten in Zukunft mehrmals nach Arsenvergiftung, die gleichen Beobachtungen am *menschlichen* Lymphapparat erhoben werden können. Am hiesigen gerichts-

ärztlichen Institut wurde seit dem Sektionsbefund aus dem Jahre 1916 bei jeder Arsenleiche am Lymphapparat Nachschau gehalten. Das Ergebnis war jedoch stets negativ. Auch ich hatte in letzter Zeit Gelegenheit, die mikroskopischen Präparate von Milz, Tonsillen und Lymphknoten eines Menschen nach Arsentod zu durchgehen. Die geringen Befunde, wie sie aber normalerweise auch sonst zu finden sind, waren einzelne Chromatinbröckel und wenig degenerativ beeinflußte Lymphocytenkerne. In den untersuchten Fällen handelte es sich aber nur um akut letale Vergiftungen. Wieso die regressiven Erscheinungen an den Lymphorganen der Menschen nicht ebenso deutlich zutage treten wie beim Tier, ist mir nicht erklärlich. Vielleicht sind die Lymphfollikel des Menschen resistenter, vielleicht ist seine Regenerationskraft größer und rascher wirkend. Vielleicht auch treten die Veränderungen erst später auf und sind evtl. bei subakuten oder chronischen Vergiftungen augenscheinlicher, wofür der eingangs erwähnte, 8 Tage dauernde Fall, sprechen würde. Somit wäre die Versuchsanordnung beim Menschen, wenn ich mich so ausdrücken darf, meist ungünstig. Auch im oralen Tierversuch führte ähnliche Anordnung zu geringen Erfolgen. Es ist auch möglich, daß das Vorhandensein von Degenerationserscheinungen an den menschlichen Follikeln bis jetzt nur wegen mangelnder oder ungenügender Untersuchung unbekannt blieb. Immerhin sind wir berechtigt, die im Tierversuch auftretenden Veränderungen nach Arsenvergiftung mit unserem, an der menschlichen Milz erhobenen Befund in direkten Zusammenhang zu bringen.

Erwähnt seien schließlich noch einige Nebenfragen, deren *Wätjen*, als mit dem Problem verbunden, Erwähnung tat.

Die Ansicht von der Angewöhnung an Arsen durch chronische Zufuhr wurde durch neue Untersuchungen dahin berichtigt, daß es sich stets nur um relative, nicht aber um absolute Giftfestigkeit handeln könne, da der Darm schließlich immer weniger von der eingebrachten Giftmenge resorbiere. Bei chronisch intravenöser Injektion hatte ich nie den Eindruck der Angewöhnung an höhere Dosen. Die Maximaldosis per Kilogramm Körpergewicht konnte nie merklich überschritten werden, was einer Bestätigung obiger Ansicht gleichkommt.

Das ungleichmäßige Befallensein innerhalb eines Organs und der Organe unter sich habe ich bei den einzelnen Gruppen zur Genüge erwähnt. Es erübrigt sich, nochmals darauf zurückzukommen. Daß auch die verschiedene räumliche Lagerung der Organe eine Rolle spielt, abgesehen von der Milz, die direkt in die Blutbahn eingeschaltet ist, kann am besten an den Lymphdrüsen festgestellt werden. Die Lymphknoten der Bauchhöhle, namentlich die Peyerschen Haufen, zeigten gegenüber den anderen Lymphknoten immer die schönsten Befunde (Kaninchen 10 und 21).

Wätjen glaubt, daß die Lymphoblasten eine Umwandlungsneigung in sich tragen und zu Gebilden hinfälligerer Art zu rechnen seien. Deswegen zeigen sie auch eine geringere Resistenz in bezug auf schädigende Einflüsse der verschiedensten Art. Er sieht hierin den Grund, weshalb die lymphoblastischen Keimzentren bei Einwirkung von Diphtherie, Arsen, Benzol und Röntgenstrahlen Sitz des frühesten und schwersten Kernzerfalls sind und fügt bei, daß deswegen die Knötchenrandzonen und die aus Lymphocyten gebildeten Innenräume niemals so hochgradigen Zerfall zeigen. Hieraus erklärt sich die verschiedene Empfindlichkeit der einzelnen Follikel. Diese Auslegung der beobachteten Degenerationserscheinungen fügte ich hier nur deshalb bei, weil sie eine vortreffliche Erklärung auch meiner Beobachtungen zu geben scheint.

Literaturverzeichnis.

Cloetta, Über die Ursache der Angewöhnung an Arsenik. Arch. f. exp. Pathol. u. Pharmakol. **54**, 197. 1906. — *Dittrichs*, Handbuch der ärztlichen Sachverständigen-Tätigkeit. Bd. 7, I, 1. Hälfte. 1909. — *Eulenburg*, Real-Encyklopädie. Bd. 1. 4. Aufl. 1907. — *Gadamer*, Lehrbuch der chemischen Toxikologie. 2. Aufl. 1924. — *Grohe* und *Mosler*, Zur Kenntnis der Veränderungen innerer Organe bei akuter Arsenvergiftung. Virchows Arch. f. pathol. Anat. u. Physiol. **34**. 1865. — *Hofmann-Haberda*, Lehrbuch der gerichtlichen Medizin. 2. Teil. 10. Aufl. 1923. — *Igersheimer* und *Itami*, Zur Pathologie und pathologischen Anatomie der experimentellen Atoxylvergiftung. Arch. f. exp. Pathol. u. Pharmakol. **61**. 1909. — *Joachimoglu*, Zur Frage der Gewöhnung an Arsenik. Arch. f. exp. Pathol. u. Pharmakol. **79**. 1916. — *Joachimoglu*, Über die Dosis letalis des Arseniks. Klin. Wochenschr. **1**, 169/170. 1922. — *Kübler*, Über die Angewöhnung an Arsenik. Arch. f. exp. Pathol. u. Pharmakol. **98**, 185. 1923. — *Schmidtmann*, Handbuch der gerichtlichen Medizin. Bd. 1. 9. Aufl. 1907. — *Schmiedberg*, Grundriß der Pharmakologie. 7. Aufl. 1913. — *Ullmann*, Arsenwirkung auf den Organismus. Wien. klin. Wochenschr. 1914, Nr. 13. — *Ullmann*, Wien. klin. Wochenschr. **35**, 480. 1922. — *Wätjen*, Beitrag zur Histologie der akuten Arsenvergiftung. 1. Tagung Südwestdeutscher Pathologen, Mannheim; ref. Zentralbl. f. allg. Pathol. u. pathol. Anat. **33**, 13. 1922/1923. — *Wätjen*, Über experimentelle, toxische Schädigungen des lymphatischen Gewebes durch Arsen. Virchows Arch. f. pathol. Anat. u. Physiol. **256**, 86. 1925. — *Wilberg*, Zur Frage nach der Resistenz verschiedener Tiere gegenüber Arsen. Biochem. Zeitschr. **51**, 231. 1913.